In the name of Allah, the Most Gracious, the Most Merciful

LA FACULTÉ .Net

SEEK KNOWLEDGE

Copyright disclaimer

"La faculté" is a website that collects copyrights-free medical documents for non-lucratif use.
Some articles are subject to the author's copyrights.
Our team does not own copyrights for some content we publish.
"La faculté" team tries to get a permission to publish any content; however , we are not able to contact all the authors.
If you are the author or copyrights owner of any kind of content on our website, please contact us on: facadm16@gmail.com
All users must know that "La faculté" team cannot be responsible anyway of any violation of the authors' copyrights.
Any lucrative use without permission of the copyrights' owner may expose the user to legal follow-up.

Enseignement du Module d'Anatomie Pathologique
3ème Année de Médecine
2016/2017

Formes de l' inflammation aigue

Responsable : Y.Lamouti

Coordinateurs :

B.Latreche, S.Lameche, K.Mokkedem, H.Ait Kaci

Plan

I. Introduction
II. Rappels
III. Notions d'inflammation aiguë et d'inflammation chronique
IV. Formes de l'inflammation aigue
   1. Inflammation congestive
   2. Inflammation hémorragique
   3. Inflammation œdémateuse
   4. Inflammation fibrineuse
   5. Inflammation purulente
   6. Inflammation thrombosante
   7. Inflammation gangréneuse et nécrosante

I.Introduction

- Le processus inflammatoire se déroule en 03 phases :
  vasculo-exsudative, cellulaire et de réparation qui aboutit à la cicatrisation.
- La réaction inflammatoire présente des variations qui sont liées aux facteurs suivants:
  -l'agent déclenchant de la réaction inflammatoire
  -l'organe où elle se déroule
  -le terrain et particulièrement le statut immunitaire de l'hôte.
  - la prédominance des constituants del 'inflammation

- **Deux grandes formes anatomo-cliniques :**
  - Inflammation aigue
  - Inflammation chronique

II.Rappels

Déroulement de la réaction inflammatoire

- Phase initiation → vasculaire
- Phase amplification → cellulaire
- Phase de résolution → réparation

Signes cliniques

LOCAUX

Chaleur
Rougeur
Douleur
Oedème

GENERAUX

Fièvre ,
Asthénie,
Amaigrissement

Les composants des réponses inflammatoires

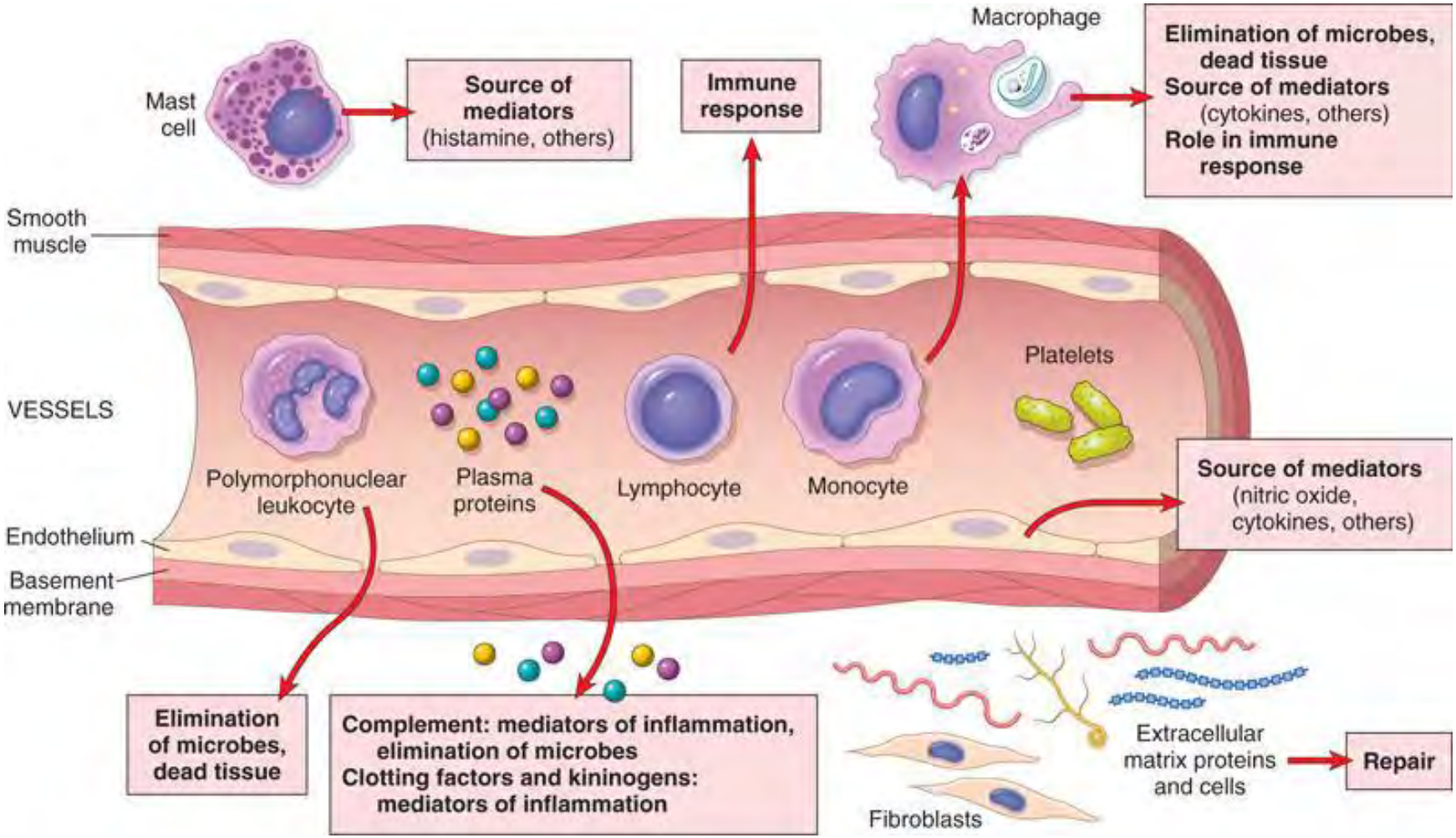

Evolution de l' inflammation

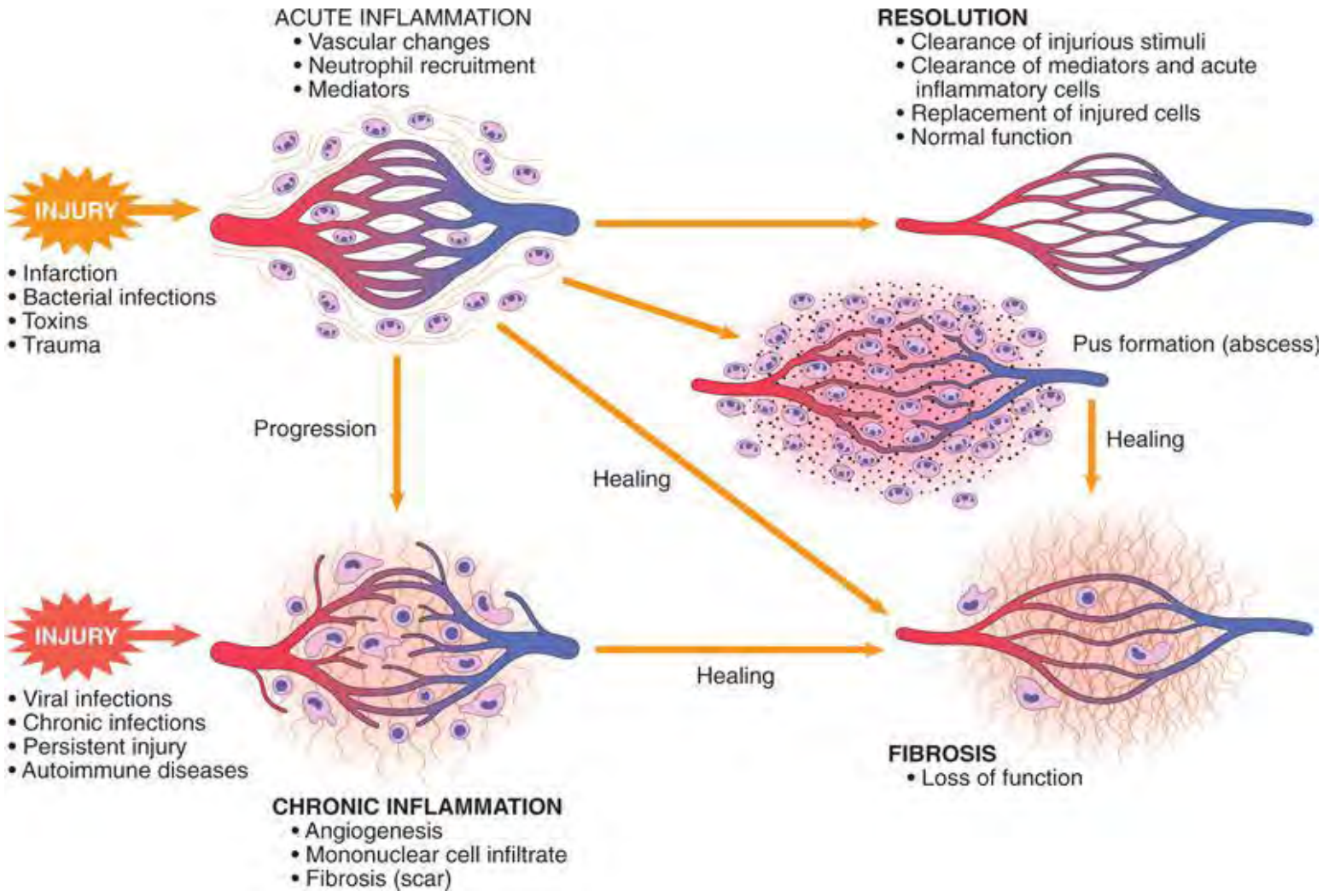

III.Notions d'inflammation aiguë et d'inflammation chronique

Inflammation aigue

- Installation souvent brutale
- Durée courte (quelque jours ou semaines)

-Signes cliniques

Réactions vasculo-exudatives

-Guérison spontanée ou avec traitement mais peuvent laisser des séquelles si la destruction cellulaire est importante.

Inflammation chronique

-Inflammation de durée prolongée, due à la persistance du ou des facteurs d'agression

-Peut suivre l'inflammation aigue où débuter de façon insidieuse ou sous forme d'une réponse de faible intensité, souvent asymptomatique

- Prédominance de la phase cellulaire et la fibrose propre de la réparation avec parfois des aspects dits spécifiques

- Association à une réponse immunitaire tissulaire

présence de lymphocytes

IV. Les formes de l' inflammation aigue

1. Inflammation congestive
2. Inflammation hémorragique
3. Inflammation œdémateuse ou séreuse
4. Inflammation fibrineuse ou séro-fibrineuse
5. Inflammation purulente
6. Inflammation thrombosante
7. Inflammation gangréneuse et nécrosante

1.Inflammation congestive

- **Clinique:**
  rougeur – chaleur - sensation de brûlure

- **MO** :

- les petits vaisseaux sont dilatés et remplis de sang
- les cellules endothéliales sont turgescentes et la matrice extracellulaire parait distendue et pâle.

- **Exemples:**

- **Coup de soleil** avec formation de vésicules par accumulation d'oedème sous épidermique.
- **Réaction allergique** au niveau de la muqueuse nasale ou larynx **(HS type I, anaphylaxie)**
- **OAP** au cours d'une infection virale.
- **Exanthème** des maladies éruptives qui s'efface a la vitro-pression **(rougeole, scarlatine)**.

- **Evolution:**
  En fonction de l'organe atteint,habituellement résolutive sans séquelles.

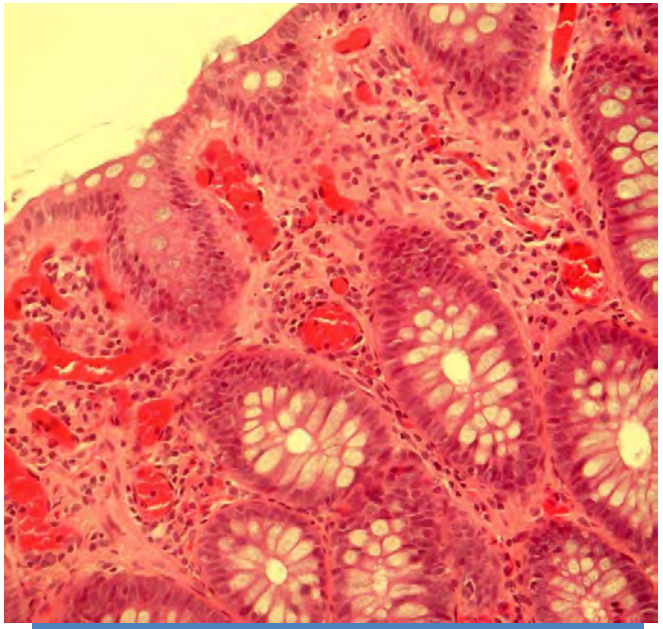

HE: muqueuse colique congestive

2.Inflammation hémorragique

- **Extravasation de globules rouges** (**érythrodiapédèse**) par **augmentation** exagérée de la **perméabilité capillaire et altération des cellules endothéliales** ou bien ulcérations d'une muqueuse et de ses vaisseaux.

- **Exemples:**

-purpura des maladies infectieuses

-purpura rhumatoïde, vascularites

-œdème pulmonaire hémorragique de la grippe

-poussée aiguë d'une rectocolite ulcéro-hémorragique (RCUH)

RCUH :muqueuse colique ulcérée, oedématiée, congestive et "**pleurant le sang**"

3.Inflammation œdémateuses ou séreuse

- la congestion vasculaire est suivie d'un **exsudat plasmatique pauvre en fibrine** qui va réaliser un œdème local dont l'intensité et la gravité varient en fonction de la cause ,du terrain et du siège.

- Le liquide d'exsudation selon le lieu d'agression provient :

  - sérum sanguin
  - sécrétions de cellules mésothéliales des séreuses

- **Exemples:**

- certaines réactions allergiques: urticaire, œdème de Quincke.
- laryngite aigue (œdème laryngé)
- œdème cérébral accompagnant une méningite.
- dans une cavité naturelle: articulation; cavité pleurale, ascite…

- **Évolution:**

la résolution complète, parfois grave voire mortelle.

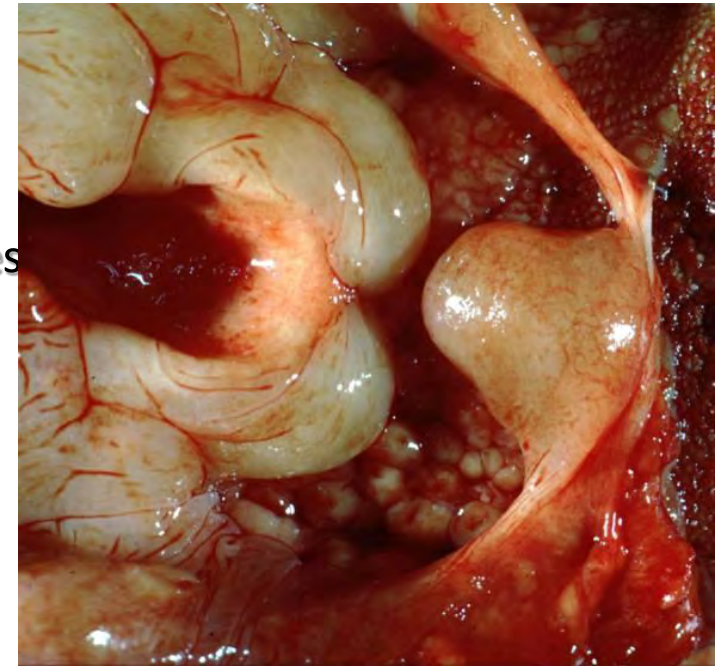

Œdème du larynx

4.Inflammation fibrineuse

- Elle se produit à la suite de **lésions marquées**, entraînant une **perméabilité vasculaire accrue** qui permet au **fibrinogène** de passer la barrière endothéliale.
- **L'exsudat riche en fibrinogène , coagule dans le foyer inflammatoire ou à sa périphérie, à la surface d'une ulcération ou d'une séreuse**
- **Macroscopie**: dépôt de filaments blanchâtres très fins ou épais « fausses membranes »: blanches ou blanc grisâtres, adhérentes, saignant quand on les arrache.
- **Histologie:** masse de fibrine coagulée, contenant ou non des PNN, reposant sur un tissu de granulation.
- **Exemples:**

-angine à fausses membranes de la diphtérie

-alvéolite fibrineuse de la pneumonie à pneumocoques

- Péricardite aiguë fibrineuse

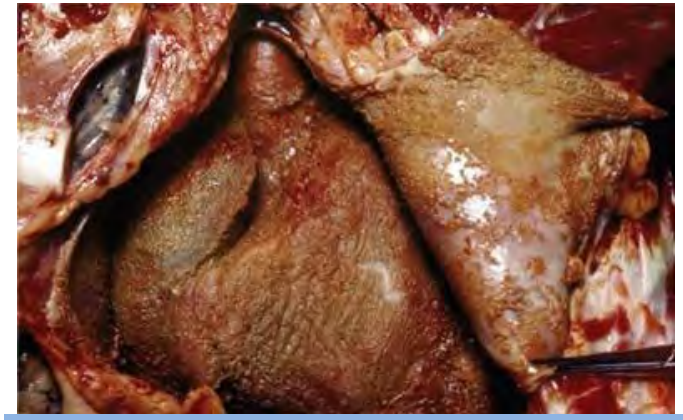

Péricarde :aspect de tartine beurrée

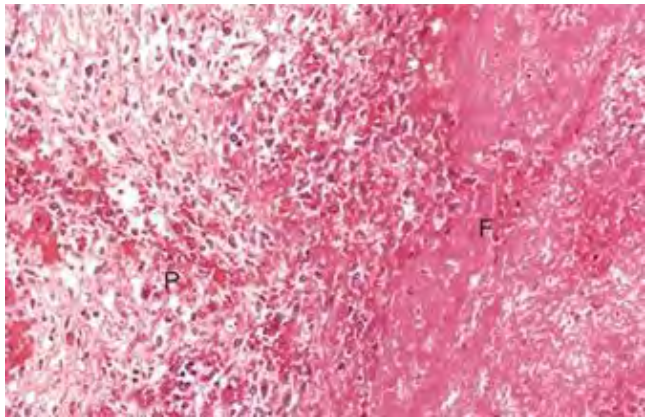

Exsudat fibrineux péricardique

4.Inflammation fibrineuse (suite)

Évolution:

- Lyse complète de la fibrine par les enzymes des PN et guérison sans séquelles.
- Détersion incomplète de la fibrine ⟶ organisation ⟶ constitution d'un tissu fibreux à la place de la fibrine qui conduit à des adhérences fibreuses locales des séreuses

« brides » ou d'une adhérence diffuse des feuillets séreux «symphyse»

Inflammation fibrino-leucocytaire:

c'est une variante de la précédente, associant à l'exsudation riche en fibrine, une diapédèse leucocytaire +/- importante.

5. Inflammation purulente ou suppurée

- la **leucodiapédèse** constitue le phénomène essentiel
- **Souvent secondaire à une inflammation à germes pyogènes:**

formation de pus: l'aspect **macroscopique** (couleur…) du pus , son odeur et sa consistance peuvent orienter vers un **germe particulier**.

Exemples :

- pus jaunâtre épais =>staphylocoque
- pus verdâtre =>pneumocoque
- aspect grumeleux =>streptocoque

- **Peut être aseptique** après arrivée massive de PN dans le site inflammatoire et libération massive de leurs enzymes.

- **Mo**: le foyer inflammatoire est composé de:

  * fibrine+PN normaux+ PN altérés

  *Macrophages: ayant parfois phagocyté des PNA, de germes pathologiques ou corps étrangers

Macroscopie :Appendicite aigue suppurée

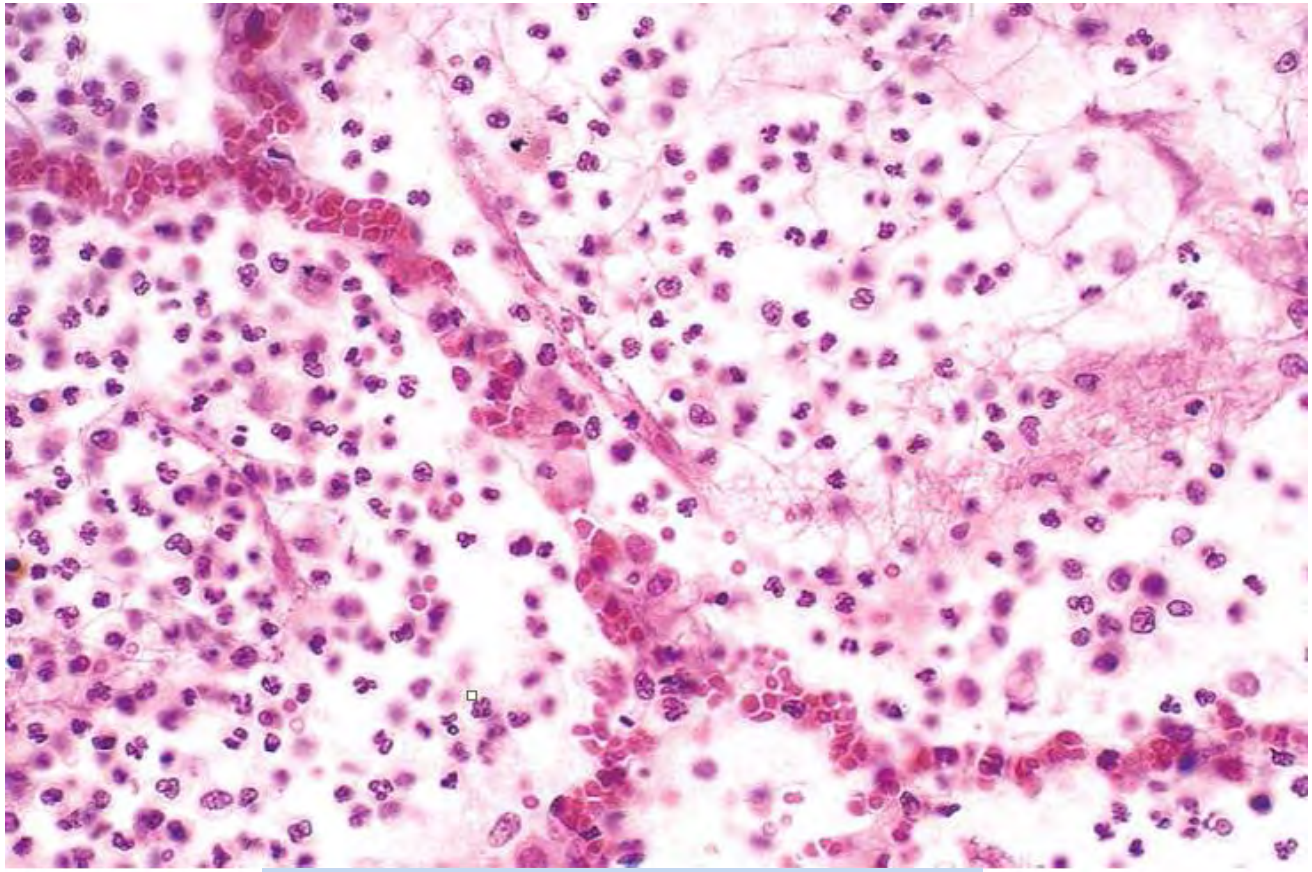

HE: Alvéolite purulente

Variétés de l’ inflammation purulente:

- Abcès
- Phlegmon
- Empyème
- Pustule

Abcès

Définition: suppuration localisée, collectée dans une poche néoformée par refoulement des tissus .

Stades évolutifs:

- Phase d'inflammation diffuse dite phlegmoneuse

- Phase de limitation durant laquelle se creuse la cavité où le pus se rassemble.

La cavité se forme par nécrose tissulaire de liquéfaction due aux enzymes protéolytiques des PN: élastases et collagénases.

La collection s'annonce par:

* Une élévation thermique
* Une douleur lancinante et une insomnie

- Phase de détersion et guérison avec comblement de la perte de substance laissant une cicatrice.

Macroscopie :

Caractère fluctuant de la collection

A l'ouverture : poche contenant du pus, délimitée par une paroi jaunâtre = la membrane pyogène.

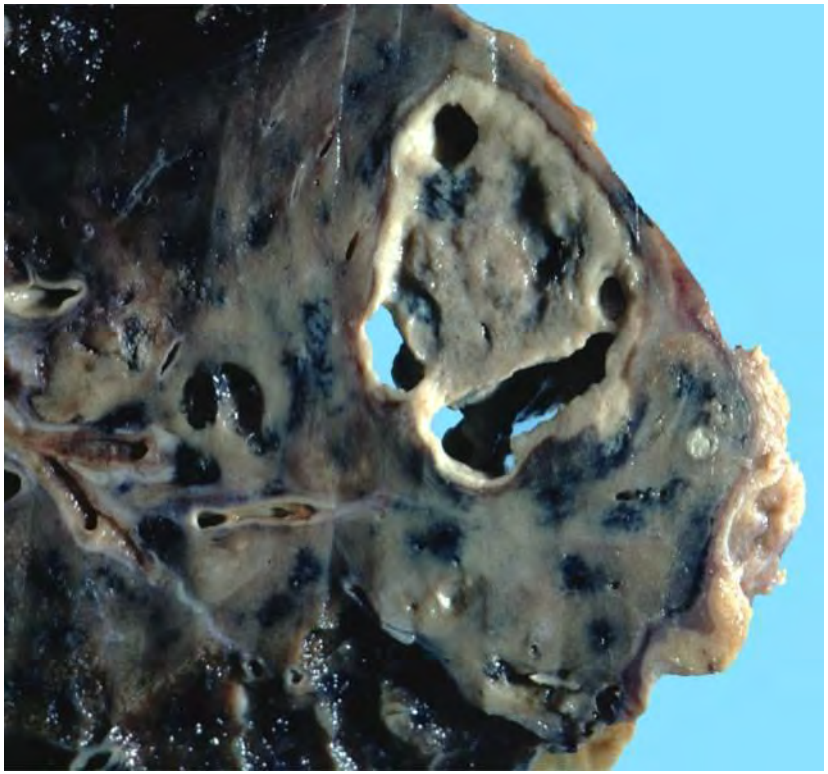

Abcès pulmonaire

Abcès pleural enkysté

Microscopie:

***Cavité centrale**: pus fait de PN normaux, PNA, de germes et de débris tissulaires.

***Membrane pyogène**: tissu de granulation (capillaires, PN, macrophage, histiocytes, lymphoplasmocytes, fibroblastes)
les phénomènes d'exsudation et de diapédèse prédominent vers la cavité et sont entretenus du fait de la non détersion.
Les fibroblastes prédominent vers la périphérie

***Coque fibreuse**: sépare l'abcès du tissu sain, elle est faite de fibroblastes et de collagène réalisant une fibrose d'encerclement.

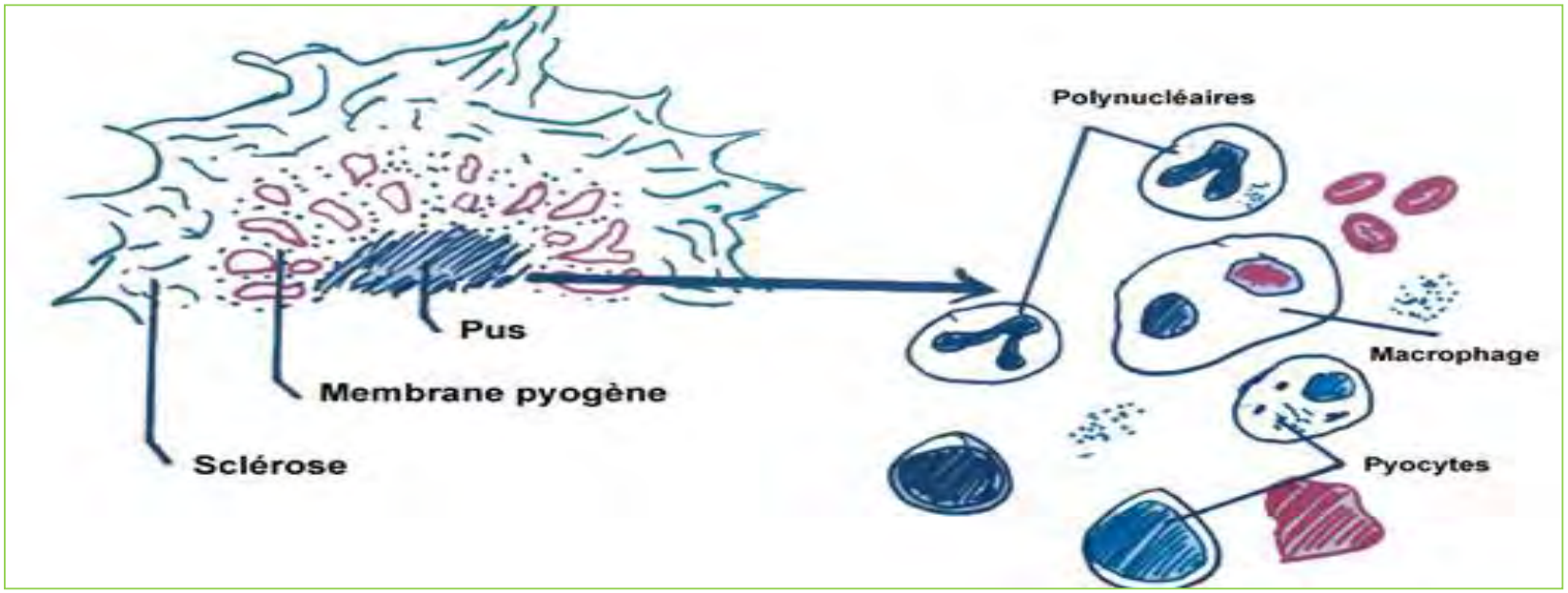

Abcès cérébral

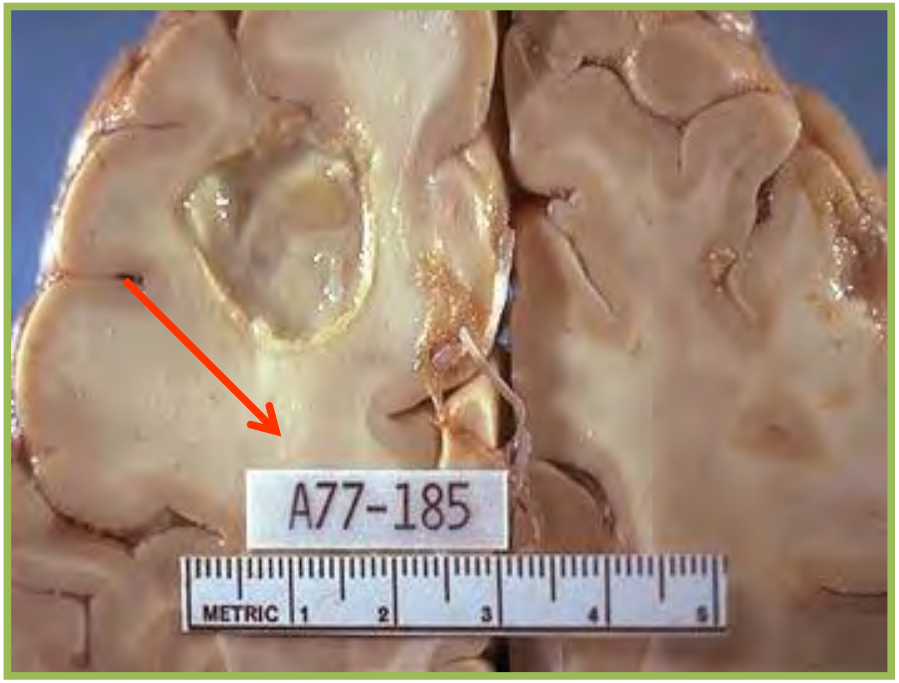

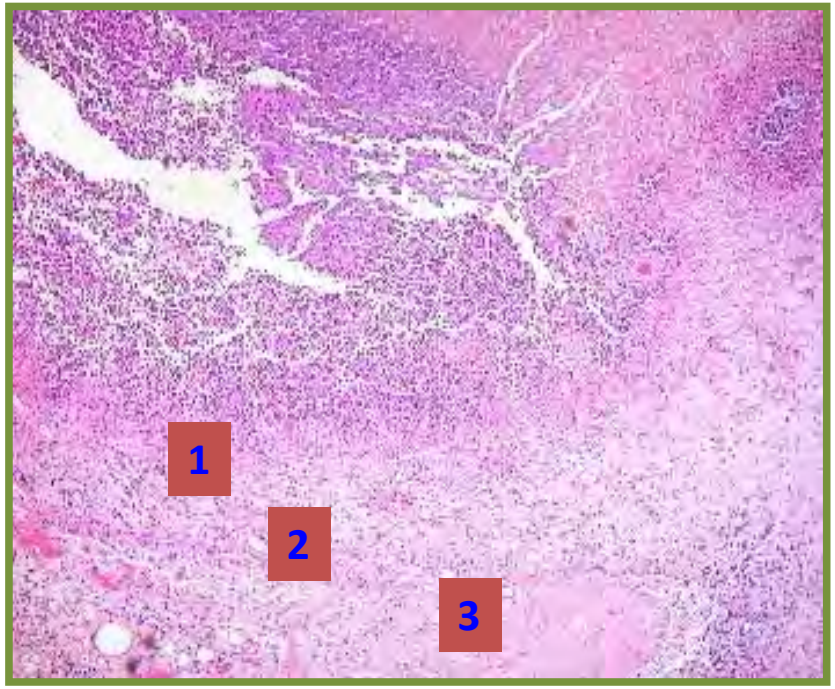

1 - Pus,
2 - Membrane pyogène,
3 – coque fibreuse

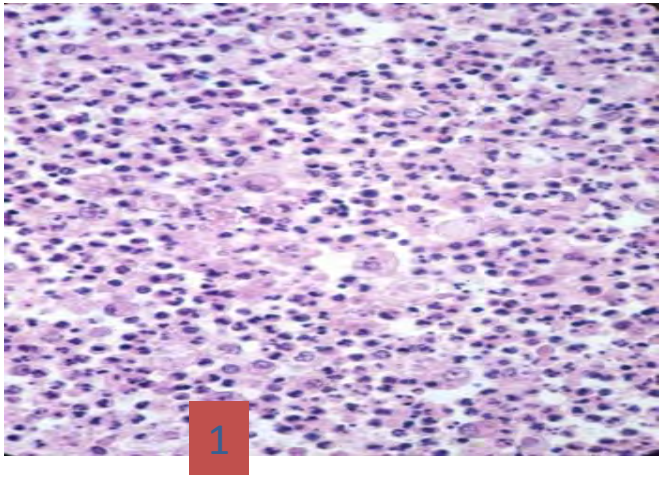

Evolution:

-Favorable: après détersion spontanée complète ou chirurgicale, c'est l'organisation cicatricielle normale avec fibrose.

-Défavorable: en absence de la détersion et passage à la chronicité:

. Fistulisation (fistule de nécessité)donnant une détersion insuffisante retardant la cicatrisation.

.Enkystement de la nécrose par une fibrose excessive (détersion défectueuse ou retardée). La nécrose enkystée peut se calcifier.

Phlegmon:

-Suppuration diffuse, non circonscrite, intéressant surtout le tissu conjonctif

- le long des gaines tendineuses ou dans le tissu conjonctif entre les aponévroses et entre les faisceaux musculaires des membres

-Infection par des bactéries secrétant en grande quantité des enzymes dégradant le tissu conjonctif, l'inflammation s'étend sans se collecter. Le pus est liquide, séro-hématique, infiltre et indure les tissus de manière extensive.

-Évolue fréquemment vers la chronicité avec formation d'une fibrose.

Empyème:

suppuration collectée dans une cavité préexistante.

ex: plèvre,articulation, péritoine,vésiculebiliaire,trompe…

Pustule:

Accumulation du pus dans l'épaisseur de l'épiderme et sous l'épiderme décollé.

6. Inflammation thrombosante

- **Définition:** des caillots sanguins oblitérant les petites veines et artères possible à tout foyer inflammatoire et tout particulièrement quand il existe une lésion directe des parois vasculaires ou de l'endocarde.
- **Exemples:**

-Vascularite systémique

-Atteinte vasculaire des rejets aigus de greffes rénales

-Endocardite infectieuse: les valves cardiaques sont ulcérées et recouvertes de thrombus friable et septique (appelés végétations)

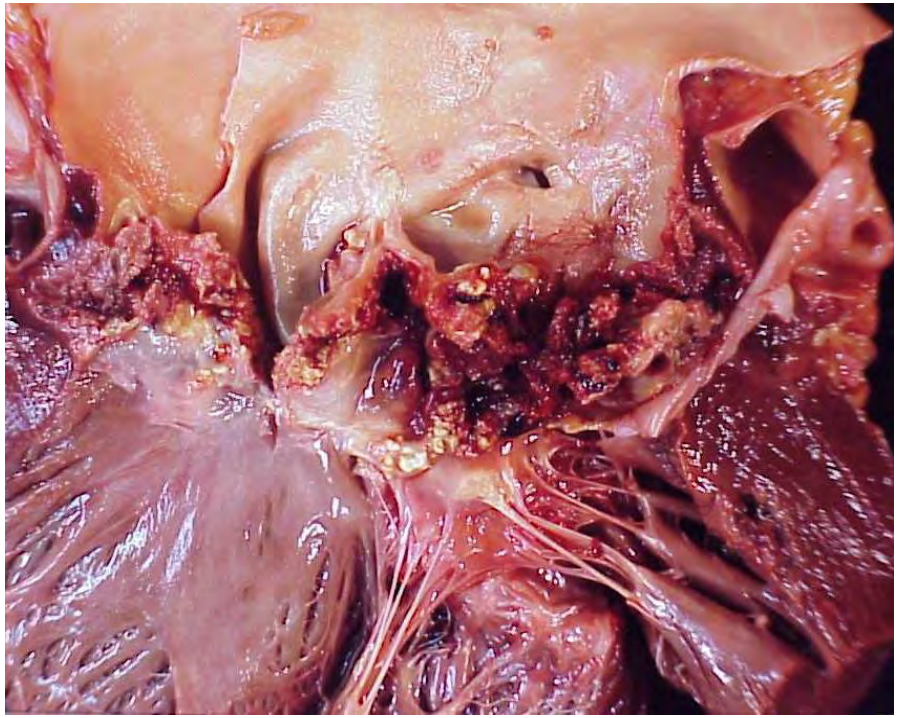

Endocardite ulcérée de la valve aortique

7.Inflammation gangréneuse et nécrosante:

Les phénomènes de nécrose prédominent dans 2 circonstances schématiques:

NECROSE

ISCHEMIE INITIALE

- Gangrène dans AOMI
- mal perforant plantaire du diabétique

BACTERIES ANAEROBIES

nécrose importante, tissus initialement irrigué

ex: clostridium

- inflammations gangréneuses suivant les manœuvres abortives septiques
- gangrène gazeuse après traumatisme violent et ouvert des membres lors des accidents de la route

Gangrène du pied sur ischémie chez un patient diabétique

Gangrène humide